

Dermatoscopy at a Glance – Homburger Kurzleitfaden zur dermatoskopischen Tumordiagnostik an der Haut

T. Vogt, W. Stolz



Zur Ergänzung/Unterstützung des geschulten klinischen Blickes ist die Dermatoskopie heute die wichtigste diagnostische Methode in der täglichen dermatologischen Arbeit. Dem Umstand Rechnung tragend, dass nur 12–40% der Dermatologen in der Weiterbildungsphase ein systematisches Dermatoskopietraining erfahren haben [1], stellt der Artikel die essenziellen Elemente der Dermatoskopie so dar, dass gerade dem dermatologischen Nachwuchs der Einstieg leicht fällt.

LERNZIELE

Der Lehrtext bildet einen strukturierten Leitfaden für den Einsteiger, den angehenden Facharzt in Weiterbildung und auch den interessierten Studenten. Nach Studium des Textes können Sie direkt anfangen, planvoll und strukturiert zu dermatoskopieren. Gleichzeitig können der Text und die Bilder für den geübten Anwender eine Anregung bieten, die eigenen, oft intuitiv und durch Erfahrung mit unterstützten Praktiken mit der dargestellten objektivierbaren und validierten Herangehensweise zu vergleichen. Die Analyse des routinierten Anwenders soll so weiter strukturiert und professionalisiert werden.

ZUSATZINFO

Mehrfarbigkeit kann im speziellen Kontext ein wichtiges Malignitätskriterium sein. So bedeuten z. B. *drei* Farben in *einer* melanozytären Läsion in über 90% der Fälle Melanom. Daneben, als Ausnahme, sind Blaugrau und milchiges Rot an sich, speziell wenn sie anteilig beobachtet werden, bereits ein Alarmzeichen in melanozytären und unklassifizierbaren Tumoren. Ein blauer Nävus ist dagegen z. B. homogen blau, eine Ink-Spot-Lentigo homogen schwarz (► **Tab. 1**) [2].

Was sehe ich, wenn ich durch das Dermatoskop blicke?

Sie sehen die dermatoskopischen „**Features**“, also die Eigenschaften einer Läsion, das sind:

- Farben,
- Strukturen.

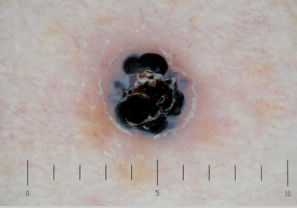


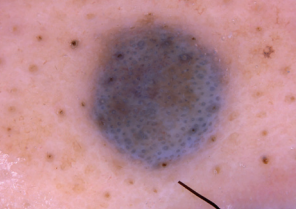
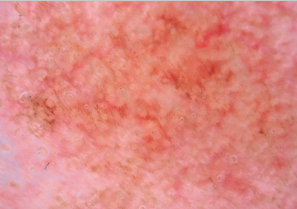
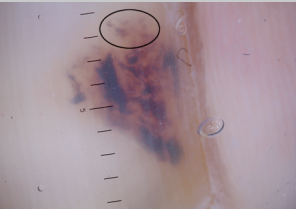

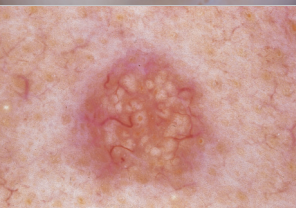
Farben

Folgende, in ► **Tab. 1** aufgeführten Farben sollten bewusst differenziert und wahrgenommen, dann abgezählt werden. Es kommt v. a. auf die Erfassung von Mehrfarbigkeit an. Nur im Ausnahmefall transportiert die einzelne Farbe an sich eine bestimmte diagnostische Information.

Strukturen

Folgende, in ► **Tab. 2** aufgeführten Strukturen sollten bewusst differenziert und wahrgenommen, dann abgezählt werden [3]. Es kommt hier auch v. a. auf die Erfassung von Heterogenität an, also auf die Anzahl der verschiedenen Strukturmerkmale. Hier ist es so, dass bestimmte Merkmale für eine melanozytäre Läsion sprechen und andere auch so charakteristisch sein können, dass direkt die Diagnose einer nicht melanozytären Läsion möglich ist, inklusive ihrer Dignität, z. B. Hämangiom, Basaliom, seborrhoische Keratose u. a. m.

Betrachten wir zunächst die freie Felderhaut. Die akrale Lokalisation, Gesichtshaut und Nagelregion wird unten eigens abgehandelt.

Mögliche Farbe	Diagnose		Mögliche Farbe	Diagnose	
Schwarz	thrombosiertes Angiokeratom ¹		Rot und milchiges Rot	Hämangiom ¹	
Dunkelbraun	akraler melanozytärer Nävus ²		Blau Blaugrau	blauer Nävus ¹	
Hellbraun	Lentigo senilis ³		Lila Blaurot	Hämorrhagie ²	
Weiß	Histiozytom/ Dermato- fibrom ¹		Gelb	Talgdrüsen- hyperplasie ¹	

Bildquellen: **1** Hänßle H, Stolz W. Strukturelemente. In: Stolz W, Hänßle H, Sattler E et al., Hrsg. Bildgebende Diagnostik in der Dermatologie. 1. Auflage. Stuttgart: Thieme; 2018. doi:10.1055/b-006-149538. **2** Hänßle H, Stolz W. Lokalisationstypische Muster. In: Stolz W, Hänßle H, Sattler E et al., Hrsg. Bildgebende Diagnostik in der Dermatologie. 1. Auflage. Stuttgart: Thieme; 2018. doi:10.1055/b-006-149538. **3** Hänßle H, Stolz W. Muster benigner melanozytärer Hautveränderungen. In: Stolz W, Hänßle H, Sattler E et al., Hrsg. Bildgebende Diagnostik in der Dermatologie. 1. Auflage. Stuttgart: Thieme; 2018. doi:10.1055/b-006-149538

► **Tab. 1** Die Farben.

Was folgt nach der visuellen Erfassung der „Features“?

Der sog. *erste* Schritt in der Dermatoskopie der Tumoren: Sie müssen jetzt eine wesentliche Entscheidung treffen [3]: **Ist die Läsion melanozytär oder nicht melanozytär?**

Ihre Überlegungen und Fragen können so strukturiert werden:

Sehe ich einen sicheren Anhalt für eine nicht melanozytäre Läsion anhand der Strukturmerkmale?



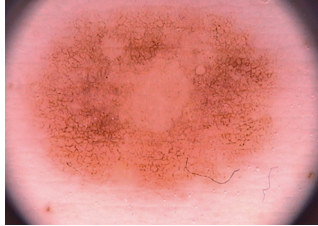
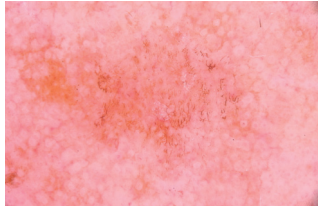
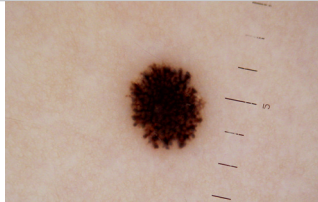

Zum Beispiel pseudofollikuläre Öffnungen und Pseudohornzysten der seborrhoischen Warze.

- **Ja?** Dann müssten Sie jetzt die Diagnose stellen können, eben z. B. seborrhoische Warze, also eine Diagnose aus ► **Tab. 11**.
- **Nein?** Dann fragen Sie sich jetzt:

Sehe ich einen Anhalt für eine melanozytäre Läsion, also Pigmentnetz oder verzweigte Streifen oder aggregierte Schollen?

- **Ja?** Dann müssen Sie im zweiten Schritt die Dignität bewerten, orientiert an einem der im Folgenden beschriebenen Algorithmen.
- **Nein?** Sie haben also gar keine typischen Strukturen, durch die Sie melanozytär versus nicht melanozytär differenzieren können, dann müssen Sie dennoch von einer *atypischen* melanozytären Läsion ausgehen und den Algorithmus Ihrer Wahl zur Bewertung der Dignität anwenden!

Im Zweifel also immer pro melanozytär.

Strukturmerkmal	Diagnose
<p>Punkte durch Pigmente oder Zellen mit Pigment keine spezifisch-diagnostische Information</p>	<p>melanozytärer Nävus </p>
<p>Schollen durch pigmentbeladene Melanozytennester <i>beweist melanozytäre Läsion</i>, sofern ein Aggregat mehrerer Schollen vorliegt</p>	<p>melanozytärer Nävus vom Compoundtyp¹ </p>
<p>echtes Pigmentnetzwerk durch pigmentierte Melanozyten in den Reteleisten <i>beweist melanozytäre Läsion</i></p> <ul style="list-style-type: none"> ▪ DD Pseudonetzwerk durch Pigmentablagerungen um Follikelostien herum, z.B. im Gesicht, in einer Lentigo solaris: Pigmente lagern in Keratinozyten. ▪ DD negatives Netzwerk, weißes Netz durch verlängerte Reteleisten, kommt vor z.B. im Spitznävus, aber auch in amelanotischen Anteilen eines Melanoms 	<p>melanozytärer Nävus vom Compoundtyp²</p> <ul style="list-style-type: none"> ▪ Lentigo solaris²  ▪ Histiozytom³ 
<p>verzweigte Streifen viele pigmentierte Melanozyten/Nestchen in den Reteleisten <i>beweist melanozytäre Läsion</i></p>	<p>Reednävus³, Streifen radiär plump endend: pseudo- podienartig. Beachte: <i>Asymmetrisch</i> ausgreifende Pseudopodien können ein Malignomindiz per se sein. </p>
<p>strukturlose Areale keine spezifische Information</p>	<p>Melanozytärer Nävus, z.T. völlig strukturlos³ </p>

Bildquellen: 1 Hänßle H, Stolz W. Farben. In: Stolz W, Hänßle H, Sattler E et al., Hrsg. Bildgebende Diagnostik in der Dermatologie. 1. Auflage. Stuttgart: Thieme; 2018. doi:10.1055/b-006-149538. 2 Hänßle H, Stolz W. Strukturelemente. In: Stolz W, Hänßle H, Sattler E et al., Hrsg. Bildgebende Diagnostik in der Dermatologie. 1. Auflage. Stuttgart: Thieme; 2018. doi:10.1055/b-006-149538. 3 Hänßle H, Stolz W. Unterscheidung zwischen melanozytären und nicht melanozytären Hautveränderungen. In: Stolz W, Hänßle H, Sattler E et al., Hrsg. Bildgebende Diagnostik in der Dermatologie. 1. Auflage. Stuttgart: Thieme; 2018. doi:10.1055/b-006-149538

► **Tab. 2** Die Strukturmerkmale.

Wie bewerte ich nun die Dignität einer melanozytären Läsion?

Der sog. *zweite* Schritt in der Dermatoskopie der Tumoren: Sie brauchen nun eine Vorschrift, einen **Algorithmus**, zur objektiven Unterstützung Ihrer zu dem Zeitpunkt längst intuitiv und erfahrungsabhängig vermuteten Diagnose, um maximale Präzision aus Ihrer Analyse zu ziehen [3]. Bei den Algorithmen gibt es weltweit diverse, die sich etwas unterscheiden, je nachdem, aus welcher Schule die Vorschrift kommt, wie sie entwickelt und validiert wurde (z.B. Musteranalyse, ABCD-Regel, Menzies-Verfahren, 7-Punkte-Regel u. a.) [4]. Es gibt Algorithmen, die z. B. auch stark das Gefäßmuster (Korkenzieher, „hair pins“ usw.) mit einbeziehen, andere kommen ohne diese Features aus.

Den gängigsten Algorithmen liegt v. a. zugrunde:

- eine Bewertung von *Homogenität/Heterogenität* (eine vs. mehrere Farben, einzelne vs. mehrere Strukturmerkmale),
- eine Bewertung der *Symmetrie/Asymmetrie* (► **Tab. 3**).

Die Symmetrie wird anhand zweier gedachter rechtwinklig aufeinander stehender und durch das gedachte Zentrum der Läsion laufende Spiegelachsen bewertet als:


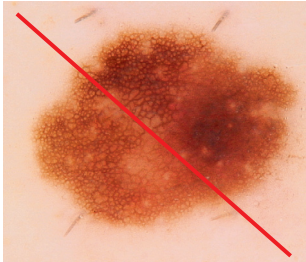
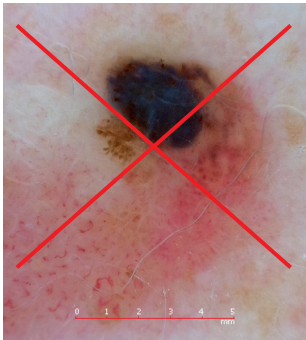
- asymmetrisch in keiner Achse (0),
- asymmetrisch in einer Achse (1),
- asymmetrisch in zwei Achsen (2).

Das Achsenkreuz wird so gedreht gedacht, dass der Wert möglichst klein ist. Dahinter steckt, dass Malignität sich chaotisch und regellos manifestiert, benigne Läsionen Ordnungsmuster und Homogenität erkennen lassen.

In einigen Algorithmen kommt das Kriterium *Begrenzung* hinzu: Im Unterschied zur klinischen ABCD-Regel (bogig vs. glatt) wird bspw. bei der Stolz-Methode [2, 5], dem ABCD-Score der Dermatoskopie, bewertet, wie viele Sektoren, Achtelkreissegmente (also 45°-Segmente), einen scharfen Abbruch, einen „Cut“, des Pigmentmusters haben (scharf vs. unscharf). In melanozytären Tumoren ist scharf eher malignomsuspekt im Sinne aktiv auswachsender Klone, unscharf ist das Normale (► **Tab. 4**).

Merke

Zur Peripherie verdämmerndes Pigment ist also der Normalfall in benignen melanozytären Nävi. Scharfe Abbrüche können für malignes Melanom sprechen.

Symmetrie/Asymmetrie	Diagnose
Asymmetrie 0	melanozytärer Nävus ¹ 
Asymmetrie 1	atypischer melanozytärer Nävus ¹ 
Asymmetrie 2	malignes Melanom ¹ 

Bildquelle: 1 Hänßle H, Stolz W. Unterscheidung zwischen melanozytären und nicht melanozytären Hautveränderungen. In: Stolz W, Hänßle H, Sattler E et al., Hrsg. Bildgebende Diagnostik in der Dermatologie. 1. Auflage. Stuttgart: Thieme; 2018. doi:10.1055/b-006-149538

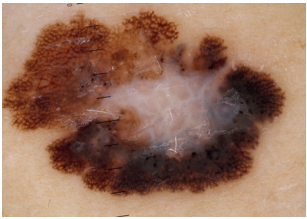
► **Tab. 3** Symmetrie und Asymmetrie einer Läsion.

In diesem Beitrag werden wir uns auf den recht gut praxistauglichen **ABCD-Score der Dermatoskopie** nach Stolz u. Mitarb. [2, 5] konzentrieren, ohne dass dies eine qualitative Bewertung anderer Optionen beinhalten soll. Wem dieser Algorithmus noch zu kompliziert erscheint, kann als minimalistische Option, als „Short-Cut“, den Dreier-Algorithmus (3-Punkte-Checkliste) verwenden.

Anzahl der Segmente	Diagnose	Anzahl der Segmente	Diagnose
0 45°-Segmente/Achtelkreisbögen zeigen scharfen Abbruch des Pigments	pigmentierter Spindelzellnävus Reed ¹ 	2 45°-Segmente/Achtelkreisbögen zeigen scharfen Abbruch des Pigments u.s.w. auf einer Skala von 0–8	malignes Melanom ² 

Bildquellen: 1 Hänßle H, Stolz W. Unterscheidung zwischen melanozytären und nicht melanozytären Hautveränderungen. In: Stolz W, Hänßle H, Sattler E et al., Hrsg. Bildgebende Diagnostik in der Dermatologie. 1. Auflage. Stuttgart: Thieme; 2018. doi:10.1055/b-006-149538. 2 Hänßle H, Stolz W. Muster benigner melanozytärer Hautveränderungen. In: Stolz W, Hänßle H, Sattler E et al., Hrsg. Bildgebende Diagnostik in der Dermatologie. 1. Auflage. Stuttgart: Thieme; 2018. doi:10.1055/b-006-149538

► **Tab. 4** Scharfe und unscharfe Abbrüche.

Kriterien	Diagnose
<ul style="list-style-type: none"> ▪ Asymmetrie: Es liegt eine Asymmetrie der Farben und der Strukturen in zwei zueinander senkrechten Achsen vor. ▪ atypisches Netzwerk: Das Pigmentnetzwerk zeigt unregelmäßig große Maschen und ist z.T. weiß (negativ). ▪ Blauweiße Farbtöne kommen vor. Hier wird der Farbe an sich also eine diagnostische Bedeutung zugemessen. 	<p>Die Läsion bekommt 3 Punkte: V. a. malignes Melanom.</p> <p>Diagnose: superfiziell spreitendes malignes Melanom¹</p> 

Bildquelle: 1 Hänßle H, Stolz W. Diagnosekriterien. In: Stolz W, Hänßle H, Sattler E et al., Hrsg. Bildgebende Diagnostik in der Dermatologie. 1. Auflage. Stuttgart: Thieme; 2018. doi:10.1055/b-006-149538

► **Tab. 5** Beispiel für die 3-Punkte-Checkliste.

Vorschlag 1: Die 3-Punkte-Checkliste („Short-Cut to Diagnosis“)

Die 3-Punkte-Checkliste der Dermoskopie zur Früherkennung von Hautkrebs ist relativ einfach zu erlernen und hat eine hohe Empfindlichkeit für das maligne Melanom [6]. Diese Vorschrift soll v. a. verhindern, ein Melanom zu übersehen. Sie ist jedoch nicht so spezifisch und erlaubt weniger gut Abstufungen von maligne über suspekt nach benigne wie der ABCD-Score nach Stolz.

Nach der 3-Punkte-Checkliste ist dann mit hoher Wahrscheinlichkeit von Malignität auszugehen, wenn eine melanozytäre Läsion zwei der drei Kriterien aufweist (► **Tab. 5**):

- Asymmetrie,
- atypisches Netzwerk,
- blauweiße Farbe.

Vorschlag 2: Die ABCD-Regel der Dermatoskopie nach Stolz [2, 5]

Diese Vorschrift dient der eingehenderen dermatoskopischen Differenzierung zwischen gutartigen und bösartigen melanozytären Läsionen und kann bspw. nach dem schnellen Screening mittels der 3-Punkte-Checkliste an Einzelläsionen zum Einsatz kommen, an welchen das Auge „hängen bleibt“.

Die Wahrscheinlichkeit des Melanoms „errechnet“ sich quasi aus der Vergabe von Bewertungspunkten und Wichtungsfaktoren wie folgt (► **Tab. 6**):

$$\text{Ergebnis} = \text{Punkte} \times \text{Faktor}^*$$

► **Tab. 6** ABCD-Regel der Dermatoskopie nach W. Stolz [2, 5].

Kriterien	Punkte	Faktor*	Ergebnis
A Asymmetrie (s. ► Tab. 3) in senkrechten Achsen: Kontur/Form, Farben und Strukturen	0–2	1,3	0–2,6
B Begrenzung (s. ► Tab. 4) 8 Segmente: abruptes Ende des Pigmentmusters	0–8	0,1	0–0,8
C Farben (s. ► Tab. 1) schwarz, weiß, rot, hellbraun, dunkelbraun, blau(grau)	1–6	0,5	0,5–3,0
D Strukturen (s. ► Tab. 2) Pigmentnetzwerk, strukturlose Areale, Punkte, aggregierte Schollen, verzweigte Streifen	1–5	0,5	0,5–2,5
Gesamtpunktzahl	gutartig		<4,76
	verdächtig		4,76–5,45
	Melanom		>5,45

* Der Faktor wurde in großen prospektiven Datenanalysen erarbeitet und reflektiert die unterschiedliche Malignom-diagnostische Wichtigkeit bzw. die Bedeutung der Einzelkriterien. Ebenso sind die Grenzwerte empirisch an großen Datenvolumina etabliert worden. Sie bilden auch die Grundlage von einigen automatisierten Bildanalysesystemen mit artefizieller Intelligenz zur Diagnoseunterstützung.

PRAXISTIPP

Die auf den ersten Blick etwas sperrige Punktevergabe und Berechnung kann in der Praxis sehr handlich gemacht werden: Wenn Sie die Farben und Strukturen einfach abzählen, diese Zahl durch 2 teilen (C plus D/2), dann für jeden Achtelkreis mit scharfem Abbruch des Pigmentmusters + 0,1 dazurechnen (B) und zum Schluss 0 bzw. 1,3 bzw. 2,6 dazu addieren (A), je nachdem, ob Sie keine Asymmetrie oder Asymmetrie in einer oder zwei Achsen sehen, haben Sie mit etwas Übung den Score sehr schnell im Kopf überschlagen.

An speziellen Lokalisationen gelten abweichende Regeln, von denen drei wichtige hier einfließen sollen.

Welche Besonderheiten gelten an den Akren, den Handflächen und Fußsohlen? [7]

Stellen Sie sich vor, Sie würden Schmutz in die akrale Haut einreiben: Der Schmutz liegt dann bevorzugt in den Furchen, das ist normal. Bei benignen melanozytären Nävi liegt das Pigment ebenso in den Furchen der Leistenhaut („parallel furrow pattern“). Dadurch haben wir parallele fibrilläre (v. a. belastete Zonen) oder gitterartige Muster (v. a. Fußgewölbe), immer homogen gefärbt und an den Rändern *scharf* abbrechend, was akral also kein Malignitätskriterium ist.

Zwischen den pigmentierten Furchen haben wir normalerweise nicht pigmentierte Leisten mit regelmäßig aufgereihten, weißen Poren (Akrosyringien) der ekkrienen Schweißdrüsen.

Schon beim akralen In-situ-Melanom liegt das Pigment gegen diese Regel gern in den Leisten, so entstehen parallele pigmentierte Leisten mit Einbeziehung der Poren („parallel ridge pattern“). Später werden die Poren zerstört, die Läsion gewinnt an *Heterogenität* (Asymmetrie, Farben, Strukturen) und Größe (► **Tab. 7**).

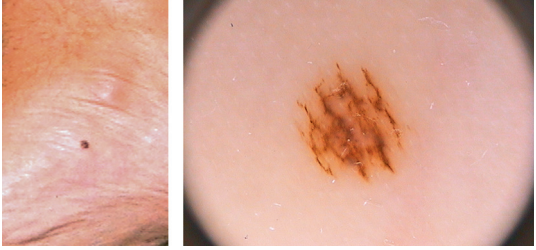
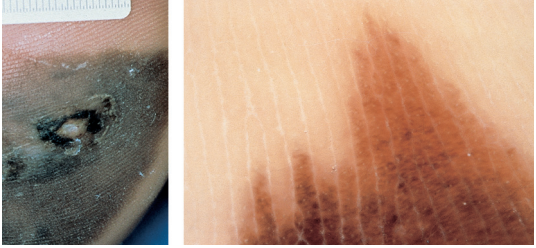
Welche Besonderheiten gelten im Gesicht? [8, 9]

Die dermatoskopischen Merkmale von Lentigo maligna sind gekennzeichnet durch:

- dicke oft blaugrau pigmentierte Netzstrukturen um Haarfollikelostien, die manchmal an Rautenmuster erinnern (blaugraue Rauten),
- asymmetrisch mit Pigment umrandete Haarfollikelostien,
- schiefergraue Punkte und Globuli.

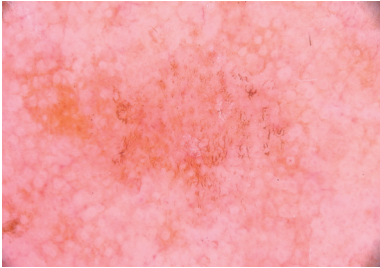
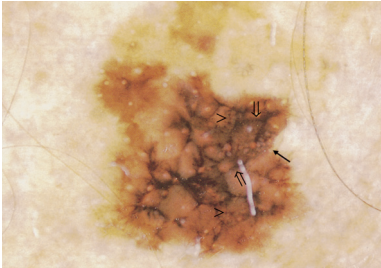
Die wichtigsten Differenzierungen im Gesicht (► **Tab. 8**):

- Lentigo solaris/senilis: einfarbig homogen bräunliche, scharf begrenzte Fläche.
- Zum Teil Pseudonetzbildung: Ein Pseudonetzwerk kommt im Gesicht vor durch perifollikuläre Pigmente, dies ist dann nicht beweisend für eine melanozytäre Läsion. Ein echtes Pigmentnetz besteht aus Nestern pigmentierter Zellen oder Einzelzellen.

Befund	Diagnose
„paralleles Furchenmuster“ und Gittermuster: helle Poren in den Leisten regelrecht pigmentfrei	akraler melanozytärer Nävus ¹ 
globale Heterogenität und „paralleles Leistenmuster“: Helle Poren liegen in pigmentierten Leisten, sind von Pigment umschlossen, Furchen sind vergleichsweise hell.	akrales malignes Melanom ¹ 

Bildquelle: 1 Hänßle H, Stolz W. Differenzierung pigmentierter Tumoren der akralen Haut und der Nägel. In: Stolz W, Hänßle H, Sattler E et al., Hrsg. Bildgebende Diagnostik in der Dermatologie. 1. Auflage. Stuttgart: Thieme; 2018. doi:10.1055/b-006-149538

► **Tab. 7** Akrale Nävi und akrale Melanome.

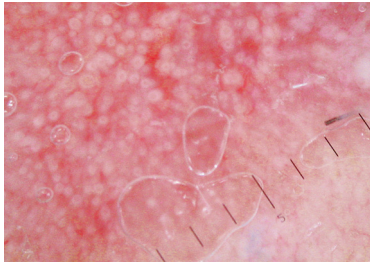
Läsion	Läsion
Lentigo solaris¹ , weil man ein sehr homogenes Pseudonetz sieht, keine blaugrauen Farbtöne, keine echte Heterogenität von Farbe und Strukturen. Beachte: Scharfe Abbrüche sind bei der LS und den initialen seborrhoischen Warzen typisch und <i>nicht</i> malignomverdächtig. 	Lentigo maligna² , weil man ein atypisches Netzwerk sieht, mit breiten blaugrauen, angedeutet die Ostien rhombisch umflechtende Netzwerke, plötzliche Farbwechsel, scharfe und unscharfe Ränder (Heterogenität). 

Bildquellen: 1 Hänßle H, Stolz W. Strukturelemente. In: Stolz W, Hänßle H, Sattler E et al., Hrsg. Bildgebende Diagnostik in der Dermatologie. 1. Auflage. Stuttgart: Thieme; 2018. doi:10.1055/b-006-149538. 2 Hänßle H, Stolz W. Lokalisationstypische Muster. In: Stolz W, Hänßle H, Sattler E et al., Hrsg. Bildgebende Diagnostik in der Dermatologie. 1. Auflage. Stuttgart: Thieme; 2018. doi:10.1055/b-006-149538

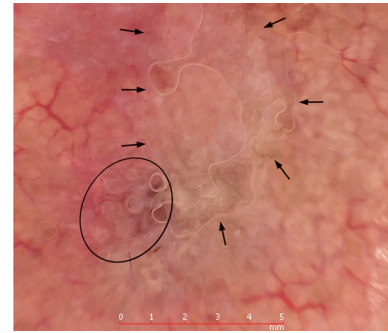
► **Tab. 8** Lentigo solaris vs. Lentigo maligna.

Läsion

aktinische Keratose¹, weil man ein rotes breitstegiges Pseudonetz sieht mit hell vorspringenden Follikelostien (Erdbeere).

**Läsion**

aktinische Keratose oder initiales Plattenepithelkarzinom¹, weil man in lichtgeschädigter Haut auf rötlichem, gut aber unregelmäßig vaskularisiertem Hintergrund eine gelblich-weißliche Keratose/Schuppe sieht (Pfeile) und darunter (Kreis) weiß eingekreiste Infundibula auf rotem Grund. Dazu natürlich der Tastbefund einer „infiltrierten aktinischen Keratose“.



Bildquelle: 1 Hänßle H, Stolz W. Unterscheidung zwischen melanozytären und nicht melanozytären Hautveränderungen. In: Stolz W, Hänßle H, Sattler E et al., Hrsg. Bildgebende Diagnostik in der Dermatologie. 1. Auflage. Stuttgart: Thieme; 2018. doi:10.1055/b-006-149538

► **Tab. 9** Aktinische Keratose und beginnendes Plattenepithelkarzinom.

ZUSATZINFO

Ein Pigmentnetz kann beim Melanom im Gesichtsbereich fehlen. Insgesamt ist das „Feature“ Netzwerk also fehlerlastig und die Argumentation sollte andere Kriterien suchen, insbesondere *Heterogenität*. Unterschiedliche Brauntöne, teils schiefergrau-bläuliche Farben, teils scharfe, teils unscharfe Begrenzung sprechen z. B. für Lentigo maligna und Lentigo-maligna-Melanom.

Aktinische Keratose, Carcinoma in situ: Stichwort „Erdbeere“ Aktinische (solare) Keratosen können pigmentiert oder nicht pigmentiert sein. Nicht pigmentierte zeigen ein rotes Pseudonetz mit prominenten gelblichen oder weißlichen Follikelostien, z. T. umgeben von einem weißen Halo (Kokarde). So entsteht ein Erdbeermuster. Die Pigmentierung kann gerade bei lichenoider Inflammation in Form von pfefferartig aus der Epidermis abgetropften Punkten in granulär-anulärer Anordnung um die Follikel ausgebildet sein, d. h. im Sinne eines Pseudonetzes aus Punkten. Kurze gebogene rote Blutgefäße stechen hervor. Zentral imponiert meist eine prominente Keratinisierung als unregelmäßige weißliche oder gelbliche Schuppe.

Die wichtigsten Merkmale der aktinischen Keratose sind (► **Tab. 9**):

- gerötetes Pseudonetz mit gelben follikulären Öffnungen und weißlichem Halo (Erdbeer-Pattern),
- oberflächliche Schuppe.

Das Plattenepithelkarzinom ist im ausgeprägteren Fall eine klinische Diagnose. Merkmale der aktinischen Keratose sind oft dabei mit zunehmender Keratinisierung, vielen, auch irregulären und variabel verlaufenden Gefäßen, Punktblutungen kommen vor. Cave: Verwechslung mit Verruca vulgaris.

Welche Besonderheiten gelten am Nagelorgan? [10]

Naturgemäß lassen sich hier alle genannten Regeln, die an freier Haut gelten, nicht anwenden. Ein malignes Melanom muss v. a. in Betracht gezogen werden, wenn die Pigmentierung einen einzelnen Nagel betrifft. Mehrere Nägel mit Streifen kommen insbesondere bei dunklen Hauttypen auch ethnisch bedingt vor und/oder sind harmloser Natur (Laugier-Hunziker-Baran-Syndrom, Melanoychia striata, Lentigo u. a.).

Merke

Nagelmelanome im Kindesalter bis 14 Jahre sind bisher nicht dokumentiert worden.

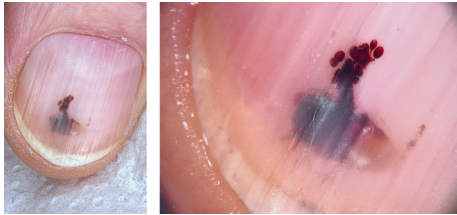Verdachtsmomente ergeben sich daher bei Streifenbildung und Fleckbildungen vorrangig im Erwachsenenalter. Dabei sind der Daumnagel und große Zehennagel am häufigsten betroffen. Das Melanom kann sich im Nagelbett (Pigment dann subungual) oder in der Matrix entwickeln (Pigment dann innerhalb Nagelplatte).

Die benignen melanozytären Nävi des Nagels stellen sich meist als einzelnes Band oder mehrere parallele Längsbänder dar und führen Pigment in der Nagelplatte. Die Farbe ist gleichförmig und der Durchmesser am proximalen und distalen Ende des Bandes ist gleich.

Läsion

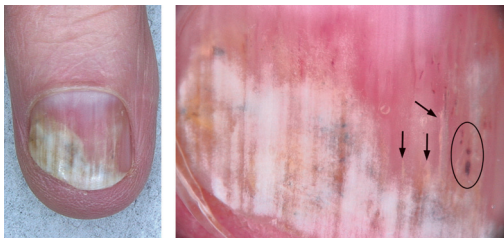
Häufigste Diagnose:

subunguales Hämatom¹, weil nahezu homogenes Schwarz, geronnenes Blut, am vorderen Rand spritzerartig, allseits scharfe Begrenzung (!). Dazu kommen Traumazeichen, also Stauchungslinien, weißlich, querverlaufend.



Häufige Diagnose:

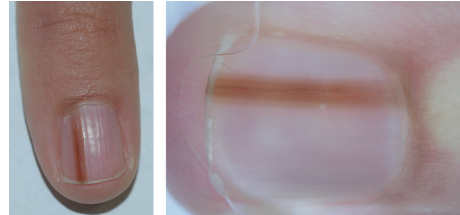
Pilzinfektion und Einblutung¹, weil verdickte, dystrophe Nagelplatte, oberflächlich weiß-hell erscheinende typische längsstreifige Onychomykose. Dazu Splitterhämorrhagien, evtl. chromogene Pilze, Schimmel. Achtung: heterogenes Bild! Verwechslungsmöglichkeit mit malignem Melanom.



Läsion

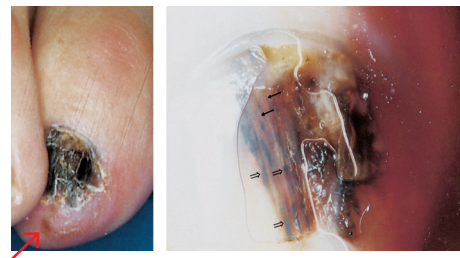Seltene Diagnose:

Nävus des Nagelorgans oder Melanonychie¹, weil der Patient eine jahrelange Konstanz beobachtet hat (Verlauf!) eines sehr homogen gefärbten Streifens, mit gleicher Dicke proximal und distal ohne Übergreifen auf die Fingerbeere bzw. Eponychium.



Seltene Diagnose, die man stellen muss:

subunguales malignes Melanom¹, weil unterschiedlich gefärbte und unterschiedlich breite Streifen den Nagel durchziehen, z.T. nicht durchgehend, unterbrochene Streifen, abgebrochene Streifen, Hutchinson-Zeichen (proximal breiter als distal, Dreiecksform; im linken Bild zu sehen: distales Hutchinson-Zeichen). Anamnestisch Verbreiterung, erwachsener Patient.

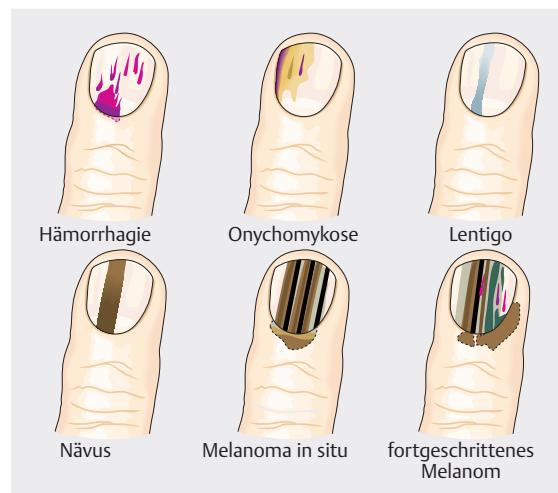


Bildquelle: 1 Hänßle H, Stolz W. Differenzierung pigmentierter Tumoren der akralen Haut und der Nägel. In: Stolz W, Hänßle H, Sattler E et al., Hrsg. Bildgebende Diagnostik in der Dermatologie. 1. Auflage. Stuttgart: Thieme; 2018. doi:10.1055/b-006-149538

► **Tab. 10** Pigmentierte Läsionen am Nagelorgan (klinisch-dermatoskopisch).

Subunguales Melanom, Nagelbettmelanom Spezifische Kriterien gibt es nicht. Heterogenität mit Mehrfarbigkeit mit roten, braunen oder schwarzen Farbtönen ist ein Alarmzeichen, ebenso wie die dynamische Entwicklung der Größe der Läsion, später sind Übergreifen auf die Fingerbeere oder den Nagelfalz (Hutchinson-Zeichen), Blutung und Ulzeration mit Nageldestruktion möglich.

Nagelmatrix-Melanom Charakteristisch sind längs braune und schwarze (heterogene) parallele Linien mit unregelmäßiger Färbung auch im Verlauf der Linien, unregelmäßigem Abstand oder unterschiedlicher Dicke (Chaosregel).

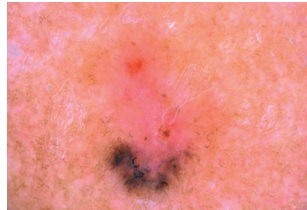


► **Abb. 1** Typische „Pattern“ am Nagelorgan (nach [11]).

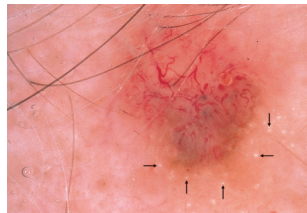
Läsion

Basalzellkarzinom (1, 3, 4 pigmentiert)

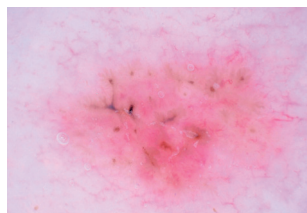
1. ahornblattartige Struktur, schmutzig graues Pigment¹



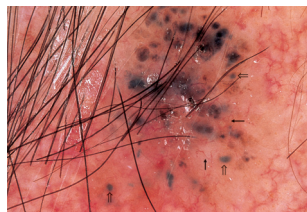
2. Teleangiektasien, oft vom Rand übergreifend¹



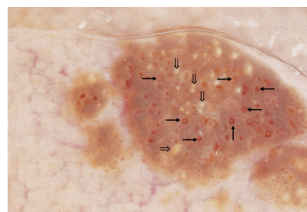
3. Zahnräder, Radspeichen („spoke wheels“)



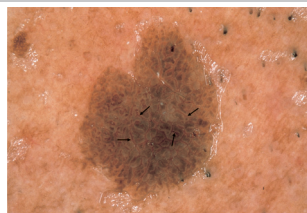
4. pigmentierte (blau, schwarz, graue) ovoide Körperchen¹

**seborrhöische Warze**

- Pseudohornzysten²
- pseudofollikuläre Öffnungen²



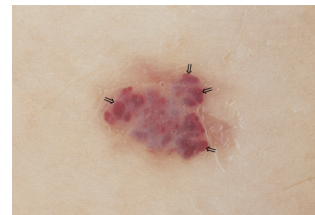
- Sulcus-Gyrus-Muster (zerebriform, wie Fingerabdruck)¹



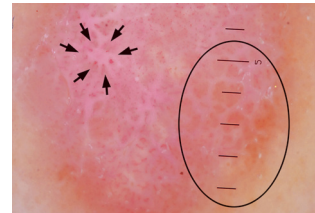Läsion

Hämangiom¹

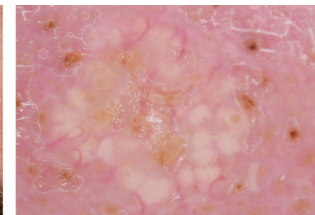
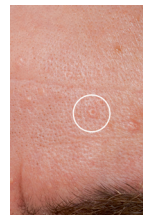rot-blaue, thrombosierte auch schwarze Lakunen, mit feinen weißen Septierungen

**Dermatofibrom**²

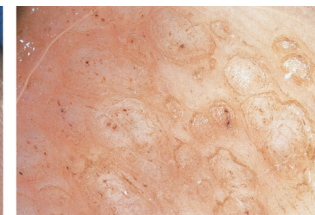
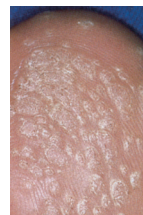
Typische Klinik! Blasses Pseudonetzwerk (Kreis), einzelne punktförmige Knäuelgefäße (Pfeile)

**Talgdrüsenhyperplasie**³

gelbes gelapptes Knötchen, Gefäße regelmäßig, wie in der Umgebung

**Verruca vulgaris**³

froschlaichartig lobulierte Oberfläche mit thrombosierten Kapillaren



Bildquellen: 1 Hänßle H, Stolz W. Diagnosekriterien. In: Stolz W, Hänßle H, Sattler E et al., Hrsg. Bildgebende Diagnostik in der Dermatologie. 1. Auflage. Stuttgart: Thieme; 2018. doi:10.1055/b-006-149538. 2 Hänßle H, Stolz W. Unterscheidung zwischen melanozytären und nicht melanozytären Hautveränderungen. In: Stolz W, Hänßle H, Sattler E et al., Hrsg. Bildgebende Diagnostik in der Dermatologie. 1. Auflage. Stuttgart: Thieme; 2018. doi:10.1055/b-006-149538. 3 Hänßle H, Stolz W. Differenzierung pigmentierter Tumoren im Gesicht. In: Stolz W, Hänßle H, Sattler E et al., Hrsg. Bildgebende Diagnostik in der Dermatologie. 1. Auflage. Stuttgart: Thieme; 2018. doi:10.1055/b-006-149538

► **Tab. 11** Kurzcharakteristiken der häufigsten Tumoren mit spezifischen „Features“: Ein-Schritt-Diagnose sofort möglich.

Besonders müssen alarmieren:

- Störung der Parallelität mit zunehmender Breite proximal, dadurch angedeutete Dreiecksform, denn proximal wächst das Melanom,
- Hutchinson-Zeichen: Pigmentierung greift über auf/ in Kutikula, Falz, Fingerbeere,
- Nagelplatte mit Zerklüftung oder Zerstörung.

Die wichtigsten Differenzialdiagnosen sind:

- Infektionen (gerade Mischinfekte Candida, Schimmel, Dermatophyten, Bakterien) mit Nageldyschromie,
- die subunguale Blutung: Die subunguale Blutung ist die häufigste Ursache für die Pigmentierungen des Nagels; Patienten verneinen meist ein zurückliegendes Trauma.

Blutflecke sind gut umschriebene, scharf tropfenartig sich abgrenzende Punkte, Schollen oder flächigere Suffusionen, meist homogen, gern am Rand spritzerartig v.a. nach distal. Sie können rot, violett, blau, braun oder schwarz sein, eine Farbe dominiert meist. Nicht selten durchzieht proximal der Blutung eine helle Stauungslinie die Nagelplatte. Blutflecke wachsen aus, aber manchmal langsamer als der Nagel, wenn sie unter der Nagelplatte sind (► **Abb. 1**, ► **Tab. 10**).

ZUSATZINFO

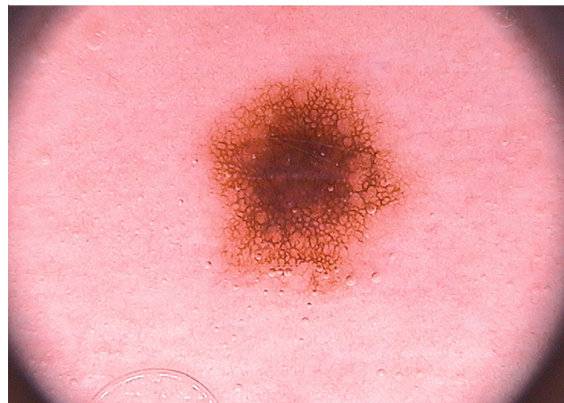
Auch Melanome und Karzinome bluten im längeren Verlauf. Nägel mit Dermatophytenbefall sind gern verdickt und bluten unter kleinen Traumen schon ein. Falsch-positive und schwerwiegende falsch-negative Diagnosen sind möglich. Im Zweifel immer Biopsie durch Trepanation oder nach Entfernen der Nagelplatte aus der Nagelmatrix oder dem Nagelbett nach erprobter Methode.

PRAXISTIPP

Falls Sie mal kein Dermatoskop zur Hand haben oder, wenn Sie auf einer Skihütte, im Busch oder beim Abendessen mit Freunden um Rat gebeten werden, dann können Sie sich im Handumdrehen ein Tapedermatoskop mit Klebefilm und Handy basteln nach Blum u. Mitarb. [12].

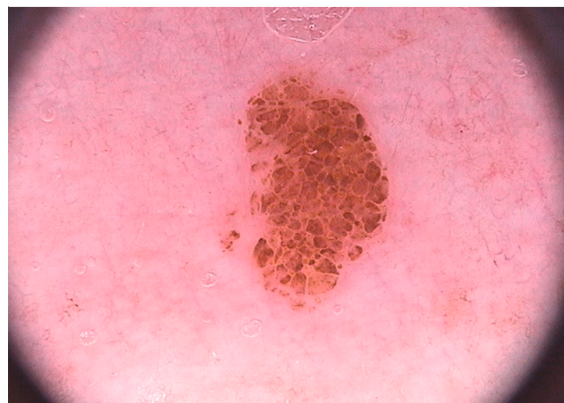
Lösen Sie nun 6 Fälle für Einsteiger!

1. Fall



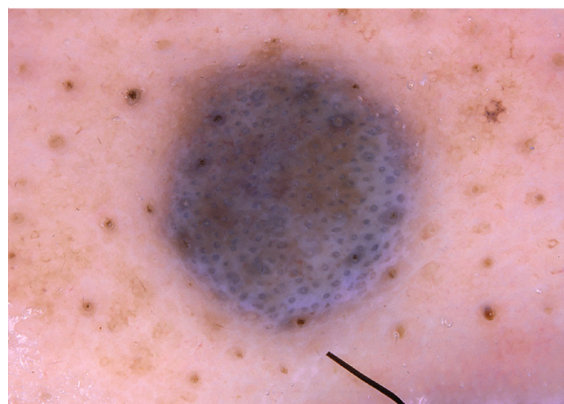
► 1. Fall (Quelle: Hänßle H, Stolz W. Diagnosekriterien. In: Stolz W, Hänßle H, Sattler E et al., Hrsg. Bildgebende Diagnostik in der Dermatologie. 1. Auflage. Stuttgart: Thieme; 2018. doi:10.1055/b-006-149538).

2. Fall



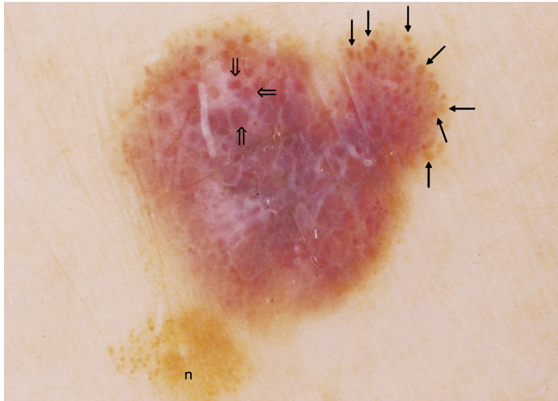
► 2. Fall (Quelle: Hänßle H, Stolz W. Diagnosekriterien. In: Stolz W, Hänßle H, Sattler E et al., Hrsg. Bildgebende Diagnostik in der Dermatologie. 1. Auflage. Stuttgart: Thieme; 2018. doi:10.1055/b-006-149538).

3. Fall



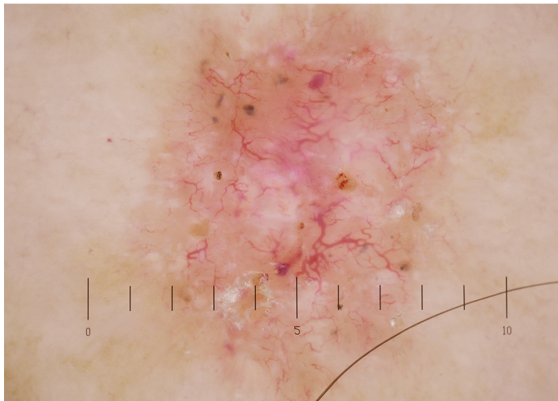
► 3. Fall (Quelle: Hänßle H, Stolz W. Strukturelemente. In: Stolz W, Hänßle H, Sattler E et al., Hrsg. Bildgebende Diagnostik in der Dermatologie. 1. Auflage. Stuttgart: Thieme; 2018. doi:10.1055/b-006-149538).

4. Fall



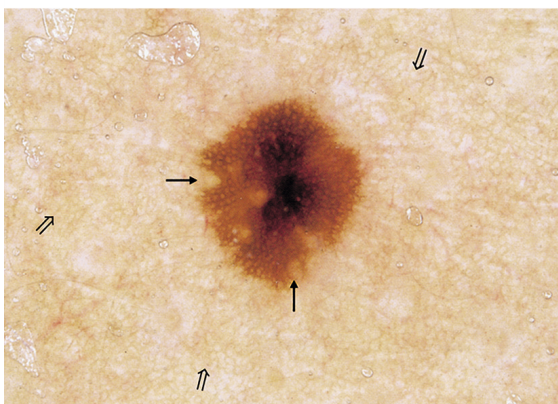
► 4. Fall (Quelle: Hänßle H, Stolz W. Unterscheidung zwischen melanozytären und nicht melanozytären Hautveränderungen. In: Stolz W, Hänßle H, Sattler E et al., Hrsg. Bildgebende Diagnostik in der Dermatologie. 1. Auflage. Stuttgart: Thieme; 2018. doi:10.1055/b-006-149538).

5. Fall



► 5. Fall (Quelle: Hänßle H, Stolz W. Unterscheidung zwischen melanozytären und nicht melanozytären Hautveränderungen. In: Stolz W, Hänßle H, Sattler E et al., Hrsg. Bildgebende Diagnostik in der Dermatologie. 1. Auflage. Stuttgart: Thieme; 2018. doi:10.1055/b-006-149538).

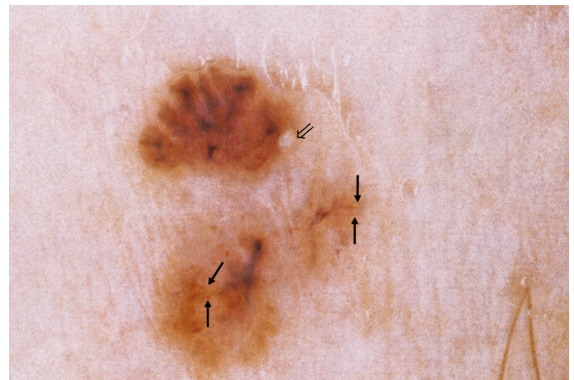
6. Fall



► 6. Fall (Quelle: Hänßle H, Stolz W. Diagnosekriterien. In: Stolz W, Hänßle H, Sattler E et al., Hrsg. Bildgebende Diagnostik in der Dermatologie. 1. Auflage. Stuttgart: Thieme; 2018. doi:10.1055/b-006-149538).

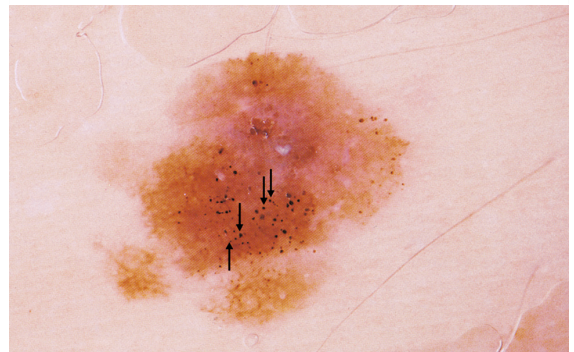
Lösen Sie nun 6 Fälle für Fortgeschrittene!

7. Fall



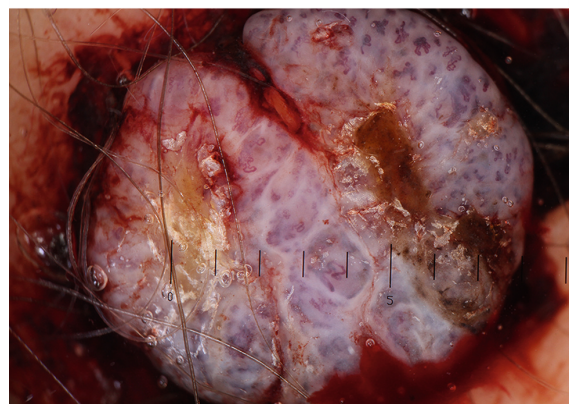
► 7. Fall (Quelle: Hänßle H, Stolz W. Diagnosekriterien. In: Stolz W, Hänßle H, Sattler E et al., Hrsg. Bildgebende Diagnostik in der Dermatologie. 1. Auflage. Stuttgart: Thieme; 2018. doi:10.1055/b-006-149538).

8. Fall



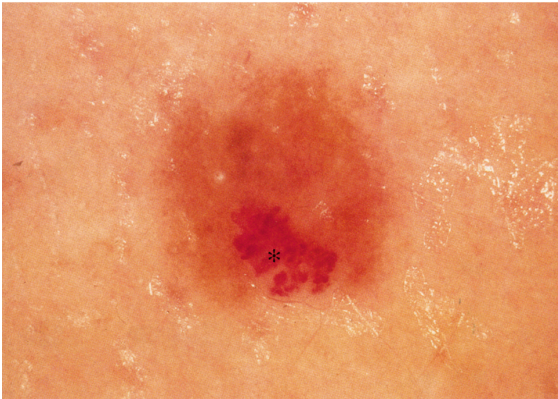► 8. Fall (Quelle: Hänßle H, Stolz W. Diagnosekriterien. In: Stolz W, Hänßle H, Sattler E et al., Hrsg. Bildgebende Diagnostik in der Dermatologie. 1. Auflage. Stuttgart: Thieme; 2018. doi:10.1055/b-006-149538).

9. Fall



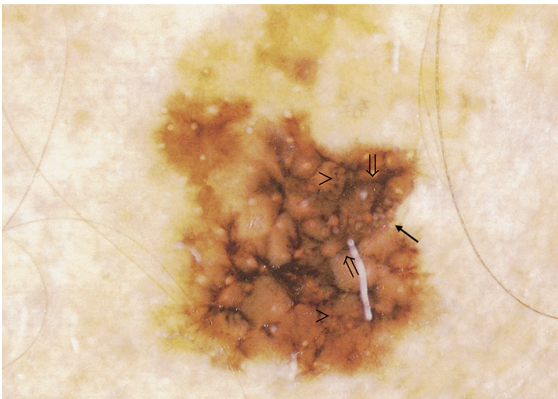
► 9. Fall (Quelle: Hänßle H, Stolz W. Diagnosekriterien. In: Stolz W, Hänßle H, Sattler E et al., Hrsg. Bildgebende Diagnostik in der Dermatologie. 1. Auflage. Stuttgart: Thieme; 2018. doi:10.1055/b-006-149538).

10. Fall



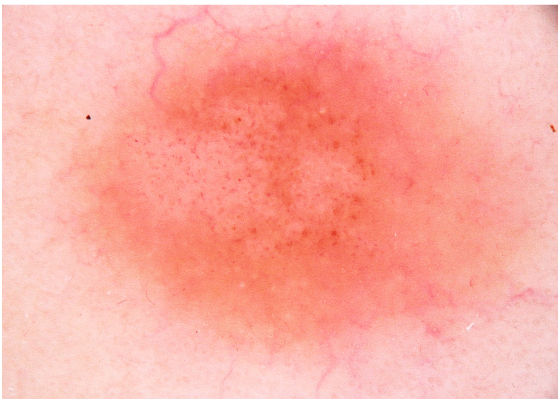► 10. Fall (Quelle: Hänßle H, Stolz W. Diagnosekriterien. In: Stolz W, Hänßle H, Sattler E et al., Hrsg. Bildgebende Diagnostik in der Dermatologie. 1. Auflage. Stuttgart: Thieme; 2018. doi:10.1055/b-006-149538).

11. Fall



► 11. Fall (Quelle: Hänßle H, Stolz W. Diagnosekriterien. In: Stolz W, Hänßle H, Sattler E et al., Hrsg. Bildgebende Diagnostik in der Dermatologie. 1. Auflage. Stuttgart: Thieme; 2018. doi:10.1055/b-006-149538).

12. Fall



► 12. Fall (Quelle: Hänßle H, Stolz W. Muster benigner melanozytärer Hautveränderungen. In: Stolz W, Hänßle H, Sattler E et al., Hrsg. Bildgebende Diagnostik in der Dermatologie. 1. Auflage. Stuttgart: Thieme; 2018. doi:10.1055/b-006-149538).

Lösungen

Die Lösungen der Einsteiger- und Fortgeschrittenenfälle finden sich in ► **Tab. 12**.

KERNAUSSAGEN

- Die Dermatoskopie ist das wichtigste diagnostische Verfahren in der täglichen dermatologischen Praxis.
- Die „Features“, die durch das Dermatoskop zu sehen und zu beurteilen sind, sind Farben und Strukturen (► **Tab. 11** fasst noch einmal die wichtigsten Kurzcharakteristika zusammen).
- Als erster Schritt in der Dermatoskopie muss die Entscheidung getroffen werden, ob die Läsion melanozytär oder nicht melanozytär ist.
- Der zweite Schritt in der Dermatoskopie der Tumoren besteht in der Anwendung eines Algorithmus zur melanozytären Beurteilung der Dignität.
- Nach der 3-Punkte-Checkliste der Dermatoskopie ist mit hoher Wahrscheinlichkeit von Malignität auszugehen, wenn eine melanozytäre Läsion zwei der drei folgenden Kriterien aufweist:
 - Asymmetrie,
 - atypisches Netzwerk,
 - blauweiße Farbe.
- Die ABCD-Regel der Dermatoskopie nach Stolz differenziert durch Vergabe von Bewertungspunkten und Wichtungsfaktoren für Symmetrie, Berandung, Farben und Strukturmerkmalen mit hoher Treffsicherheit zwischen gutartigen und bösartigen melanozytären Läsionen.
- Für spezielle Lokalisationen wie Akren, Gesichtshaut und Nägel gelten vom ABCD-Score abweichende Kriterien.

► Tab. 12 Lösungen.

Befundbeschreibung	Diagnose
1. Fall homogen braunes echtes Netzwerk, im Zentrum über dermale Anteil stark pigmentiertes strukturloses Areal insgesamt symmetrisch	melanozytärer Nävus vom Compoundtyp
2. Fall homogenes Schollenmuster	melanozytärer pigmentierter dermaler Nävus
3. Fall homogen stahlblau	blauer Nävus
4. Fall Asymmetrie 2, scharfe Pigmentnetzabbrüche, B 0 Segmente, heterogene Farbe, (C 4 hellbraun, dunkelbraun, weiß, rot), diverse Feature, (D 3 strukturlose Areale, Punkte, Schollen) ABCD-Score*: $2 \times 1,3 + 0,0 + (4 + 3) : 2 = 6,1$	superfiziell spreitendes malignes Melanom
5. Fall schmutzig-graues Pigment, baumartig verzweigte Teleangiektasien, graue „ovoid bodies“	pigmentiertes Basalzellkarzinom
6. Fall symmetrisch A0 (die pigmentfreien rundlichen Areale sind Haarfollikel, keine Regressionen), 6 45°-Segmente mit scharfen Pigmentabbrüchen, B6, hellbraun, dunkelbraun, C2, homogenes Netz, strukturlose Areale D2 ABCD-Score*: $0 \times 1,3 + 0,6 + (2 + 2) : 2 = 3,0$	junktionaler melanozytärer Nävus
7. Fall ahornblattförmig, braune Pigmente im oberen Teil. Dicker Pfeil: Pseudohornzyste, nicht absolut spezifisch für seborrhoische Warze (!) Die vereinzelt roten linearen Strukturen (Pfeile) werden von Gefäßen gebildet und dürfen nicht mit den verzweigten Streifen melanozytärer Tumoren verwechselt werden.	pigmentiertes Basalzellkarzinom
8. Fall asymmetrisch A2, 6 45°-Segmente mit scharfen Pigmentabbrüchen B6, hellbraun, dunkelbraun, schwarz C3, Netz, strukturlose Areale, Punkte und Schollen (Pfeile) D4 ABCD-Score*: $2 \times 1,3 + 0,6 + (3 + 4) : 2 = 6,7$	initiales superfiziell spreitendes malignes Melanom (Tumordicke 0,5 mm)
9. Fall an Blau-Weiß-Regel denken, Asymmetrie, Netz fehlt beim amelanotischen malignen Melanom Atypisches Muster entsteht durch gewundene teils am Scheitelpunkt haar-nadelartig gebogene Gefäße.	überwiegend amelanotisches malignes Melanom (Tumordicke 8,0 mm)
10. Fall Sternchen: Angiom mit roten Lakunen auf weitgehend strukturlosem melanozytärem Nävus (Kollisionstumor)	kleines Hämangiom auf melanozytärem Nävus vom Compoundtyp
11. Fall grobes Pseudonetz durch unregelmäßige und asymmetrische Pigmentierungen um Follikelöffnungen Engstehende kleine Öffnungen zeigen (dünner Pfeil) mit echtem Pigmentnetz verwechselbare Struktur. Pfeilspitzen: eingestreute blaugrau-blauweißliche Farben, dicker Pfeil: anulär-granulärer Ring durch Melanozyten, die in Follikel-epithel invadieren	Lentigo maligna
12. Fall Klinik: Wange, Kind, wachsend schwach pigmentierte Schollen, Punktknäuelgefäße	hypopigmentierter Spitznävus

* ABCD-Score: $(C + D) : 2 + B : 10 + A \times 1,3$, im Kopf: $A \times 1,3 + B : 10 + (C + D) : 2$

Schlüsselwörter

Dermatoskopie, melanozytär, nicht melanozytär, ABCD-Score, dermatoskopische Charakteristika

Interessenkonflikt


Erklärung zu finanziellen Interessen

Forschungsförderung erhalten: nein; Honorar/geldwerten Vorteil für Referententätigkeit erhalten: nein; Bezahlter Berater/interner Schulungsreferent/Gehaltsempfänger: nein; Patent/Geschäftsanteile/Aktien (Autor/Partner, Ehepartner, Kinder) an Firma: nein.

Erklärung zu nichtfinanziellen Interessen

Die Autorinnen/Autoren geben an, dass kein Interessenkonflikt besteht.

Autorinnen/Autoren



Prof. Dr. med. Thomas Vogt

Jahrgang 1963. Studium der Humanmedizin an der LMU München. Ab 1992 Facharztweiterbildung am Klinikum der Universität Regensburg, Dermatologie. 1995–1997 Forschungsaufenthalte am California Institute for

Biological Research und am Sidney Kimmel Cancer Center, San Diego, USA. 1999 Habilitation. 2003–2008 Professor für Dermatologie an der Uni Regensburg. Seit 2009 Direktor der Klinik für Dermatologie und Venerologie an der Universität des Saarlandes.



Prof. Dr. med. Wilhelm Stolz

Ausbildung bei Prof. Dr. med. Dr. h. c. mult. Otto Braun-Falco, Dermatologische Universitätsklinik München. 1990 Ernennung zum Oberarzt an der Dermatologischen Universitätsklinik München. 1992–2002 Professor und leitender Oberarzt an der Dermatologischen Klinik der Universität Regensburg. Seit 2002 Chefarzt der Klinik für Dermatologie, Allergologie und Umweltmedizin am Klinikum Schwabing. Zusammen mit Kollegen entwickelte er 1989 das Dermatoskop.

Korrespondenzadresse

Prof. Dr. med. Thomas Vogt
Klinik für Dermatologie, Venerologie und Allergologie,
Universitätsklinikum des Saarlandes
Campus Homburg
Kirrbergerstraße, Gebäude 6, Etage 12
66421 Homburg/Saar
E-Mail: thomas.vogt@uks.eu

Wissenschaftlich verantwortlich gemäß Zertifizierungsbestimmungen

Wissenschaftlich verantwortlich gemäß Zertifizierungsbestimmungen für diesen Beitrag ist Prof. Dr. med. Thomas Vogt, Homburg/Saar.

Literatur

- [1] Forsea AM, Tschandl P, Del Marmol V et al. Factors driving the use of dermoscopy in Europe: a pan-European survey. *Br J Dermatol* 2016; 175: 1329–1337
- [2] Nachbar F, Stolz W, Merkle T et al. The ABCD rule of dermoscopy. High prospective value in the diagnosis of doubtful melanocytic skin lesions. *J Am Acad Dermatol* 1994; 30: 551–559
- [3] Argenziano G, Soyer HP, Chimenti S et al. Dermoscopy of pigmented skin lesions: results of a consensus meeting via the Internet. *J Am Acad Dermatol* 2003; 48: 679–693
- [4] Johr RH. Dermoscopy: alternative melanocytic algorithms – the ABCD rule of dermoscopy, Menzies scoring method, and 7-point checklist. *Clin Dermatol* 2002; 20: 240–247
- [5] Roesch A, Burgdorf W, Stolz W et al. Dermoscopy of “dysplastic nevi”: a beacon in diagnostic darkness. *Eur J Dermatol* 2006; 16: 479–493
- [6] Soyer HP, Argenziano G, Zalaudek I et al. Three-point checklist of dermoscopy. A new screening method for early detection of melanoma. *Dermatology* 2004; 208: 27–31
- [7] Saida T, Miyazaki A, Oguchi S et al. Significance of dermoscopic patterns in detecting malignant melanoma on acral volar skin: results of a multicenter study in Japan. *Arch Dermatol* 2004; 140: 1233–1238
- [8] Durnick A, Stolz W, Landthaler M et al. Lentigo maligna and lentigo maligna melanoma in young adults. *Dermatol Surg* 2004; 30: 813–816
- [9] Schiffner R, Schiffner-Rohe J, Vogt T et al. Improvement of early recognition of lentigo maligna using dermoscopy. *J Am Acad Dermatol* 2000; 42: 25–32
- [10] Braun RP, Baran R, Le Gal FA et al. Diagnosis and management of nail pigmentations. *J Am Acad Dermatol* 2007; 56: 835–847
- [11] Haenssle HA, Brehmer F, Zalaudek I et al. Dermoscopy of nails. *Hautarzt* 2014; 65: 301–311
- [12] Blum A, Giacomel J. “Tape dermoscopy”: constructing a low-cost dermoscope using a mobile phone, immersion fluid and transparent adhesive tape. *Dermatol Pract Concept* 2015; 5: 87–93

Bibliografie

DOI <https://doi.org/10.1055/s-0043-100671>
Akt Dermatol 2019; 45: 469–485
© Georg Thieme Verlag KG Stuttgart · New York
ISSN 0340-2541

Punkte sammeln auf CME.thieme.de



Diese Fortbildungseinheit ist in der Regel 12 Monate online für die Teilnahme verfügbar. Den genauen Einsendeschluss finden Sie unter <https://cme.thieme.de/ZZX8KAS>. Sollten Sie Fragen zur Online-Teilnahme haben, finden Sie unter <https://cme.thieme.de/hilfe> eine ausführliche Anleitung. Wir wünschen viel Erfolg beim Beantworten der Fragen!

Unter <https://eref.thieme.de/ZZX8KAS> oder über den QR-Code kommen Sie direkt zur Startseite des Wissenstests.

VNR 2760512019156641365



Frage 1

Für die spezifische Diagnose „melanozytärer Tumor“ in Abgrenzung zu etwaigen Differenzialdiagnosen ist/sind *nicht* maßgeblich ...

- A Strukturmerkmal: Pigmentnetz.
- B Strukturmerkmal: aggregierte Schollen.
- C Strukturmerkmal: verzweigte Streifen.
- D Kombinationen aus A, B, C.
- E schwarze und braune Farbtöne.

Frage 2

Welche Aussage ist richtig? Sogenannte Pseudohornzysten und pseudofollikuläre Öffnungen sind charakteristisch für ...

- A Keratoakanthome.
- B Basaliome.
- C frühinvasive Plattenepithelkarzinome.
- D seborrhoische Keratosen (Basalzellakanthome).
- E Angiokeratome.

Frage 3

Welches Kriterium gehört *nicht* zu den Kriterien des Dermatoskopie-ABCD-Scores nach Stolz u. Mitarb. zur Dignitätseinschätzung melanozytärer Läsionen?

- A A – Asymmetrie
- B B – bogige Randbegrenzung
- C B – scharfe und unscharfe Begrenzung
- D C – Zahl der Farben
- E D – Zahl der Strukturmerkmale

Frage 4

Welche Aussage ist richtig? Die drei Dermatoskopiekriterien der „3-Punkte-Checkliste“ zur schnellen Erkennung von Melanomen sind ...

- A Asymmetrie, inverses Netzwerk, milchig-rote Schleier.
- B Asymmetrie, inverses Netzwerk, „ovoid bodies“.
- C Asymmetrie, inverses Netzwerk, blauweiße Farbe.
- D Asymmetrie, atypisches Netzwerk, blauweiße Farbe.
- E Asymmetrie, atypisches Netzwerk, „Hair-Pin“-Gefäße.

Frage 5

Welche Besonderheit melanozytärer Läsionen in akraler Haut ist *nicht* zutreffend?

- A Das Pigmentmuster von melanozytären Nävi in akraler Haut zeigt oft ein gitterartiges Muster (v. a. Fußgewölbe).
- B Pigmente finden sich bei benignen Läsionen typischerweise in den Furchen („parallel furrow pattern“).
- C Eine Pigmentierung der Reteleisten ist ein Indiz für Malignität („parallel ridge pattern“).
- D Das Pigmentmuster von melanozytären Nävi in akraler Haut kann an belasteten Zonen ein fibrilläres, verwaschen imponierendes Muster zeigen.
- E Scharfe Abbrüche des Pigmentmusters sind ein Warnzeichen für Malignität.

Frage 6

Welche Antwort trifft *nicht* zu? Welche dermatoskopischen Charakteristika kann die Lentigo maligna in der Gesichtshaut aufweisen?

- A ein breit-stegiges, oft blaugraues (Pseudo-)Netz um die Haarfollikelostien
- B ein Rautenmuster (blaugraue Rauten)
- C eine ahornblattförmige schmutzig-graublaue Pigmentierung
- D eine oft inkomplette und somit asymmetrische Pigmentumrandung von Follikelostien
- E schiefergraue Punkte und Globuli

Frage 7

Welche Aussage ist richtig? Ein „Erdbeer-Pattern“, also ein gerötetes Pseudonetz mit gelben follikulären Öffnungen und weißlichem Halo sieht man am ehesten bei ...

- A Spitznävi.
- B entzündlichen Basaliomen.
- C aktinischen Keratosen (Carcinoma in situ).
- D Dermatofibromen.
- E benignen lichenoiden Keratosen.

Frage 8

Welche Aussage ist richtig? Ein Melanom des Nagelorgans kann ausgeschlossen werden, wenn ...

- A ein eindeutiger mikroskopischer und kultureller Pilznachweis gelingt.
- B der Patient etwaige Verfärbungen eindeutig und unzweifelhaft einem Trauma zuordnet.
- C spritzerartige schwarze Schollen in der Nagelplatte eindeutig eine Einblutung belegen.
- D kein Hutchinson-Zeichen nachweisbar ist.
- E Keines der genannten Zeichen schließt ein Melanom sicher aus.

Frage 9

Welche Aussage ist richtig? Für das Basalzellkarzinom typische dermatoskopische Zeichen sind ...

- A ahornblattartige geformte, schmutzig-graue Pigmentierungen.
- B Teleangiektasien, die oft vom Rand übergreifen.
- C pigmentierte ovoide Körperchen (blaue, schwarze oder graue).
- D gelegentlich an Zahnräder oder Radspeichen erinnernde Elemente („spoke wheels“).
- E Alle Aussagen sind richtig.

Frage 10

Welche Antwort trifft *nicht* zu? Durch welche dermatoskopischen Zeichen kann ein Nagelmatrixmelanom auffallen?

- A Heterogene, längs orientierte braune und schwarze parallele Linien in der Nagelplatte.
- B Einzelne Streifen variieren in Dicke und Farbe von proximal nach distal.
- C Durch Wachstum betont proximal können dreieckförmige Verfärbungen imponieren.
- D Durch positives Hutchinson-Zeichen: Die Pigmentierung greift über auf/in Kutikula, Falz, Fingerbeere.
- E Sogenannte rote Lakunen und feine weißliche Netze dazwischen.